EXTRAIT DES
ANNALES DE L'INSTITUT PASTEUR
Tome XXIII. — Février 1909.

ROYAL COLLEGE OF SURGEONS OF ENGLAND
OCT
LIBRARY

ROYAL COLLEGE OF SURGEONS OF ENGLAND
LIBRARY

7a

ACARIENS ET CANCERS

(Avec les pl. IV V, VI et VII.,

PAR A. BORREL

AVEC LA COLLABORATION DE MM. GASTINEL, INTERNE DES HOPITAUX, ET C. GORESCU

Les expériences de transmission du cancer de la souris à la souris ou du rat au rat ne sont que des expériences de greffe; elles n'ont jusqu'ici pas mis en évidence un virus cancéreux qui puisse réaliser chez un animal neuf la transformation des cellules normales en cellules cancéreuses, et ces expériences paraissent donner raison aux partisans de la théorie purement cellulaire : la cellule cancéreuse, germe latent, ou aboutissant d'irritations chroniques non spécifiques, suffirait seule à expliquer le développement d'une tumeur.

L'observation montre cependant que les tumeurs de la souris ou du rat se développent de préférence dans certaines cages, dans certains élevages, et ce fait, que j'ai signalé pour la première fois, parle en faveur de quelque cause locale au développement du cancer. Il y a des cages à cancer, comme il y a des maisons, des rues, des pays à cancer.

Sur cette donnée, j'avais émis l'hypothèse du cancer maladie miasmatique, comme les coccidioses ou le paludisme, du cancer inoculé par quelque parasite (ecto-ou endo-parasite, suivant les cas) capable d'apporter le virus en bonne place, au contact des *cellules réceptrices* et de réaliser dans la nature l'inoculation que nous ne savons pas encore faire au laboratoire.

J'ai signalé plusieurs cas de sarcome, d'adéno-carcinome de l'intestin, du foie ou du rein chez le rat, tumeurs dans lesquelles un helminthe présent au centre de la lésion pouvait être incriminé : Regaud, Saul, ont publié des observations identiques; Bridré a vu récemment un sarcome fuso-cellulaire du foie, déve-

loppé chez le rat autour d'une poche à cysticerque. Dans 2 cas de lymphome chez la souris, j'ai pu mettre en évidence des Nématodes présents dans le système circulatoire de l'animal. Et toutes ces *coïncidences* ne semblent pas pouvoir être expliquées facilement par le fait seul du hasard.

Pour d'autres tumeurs, pour le lympho-sarcome de Sticker,

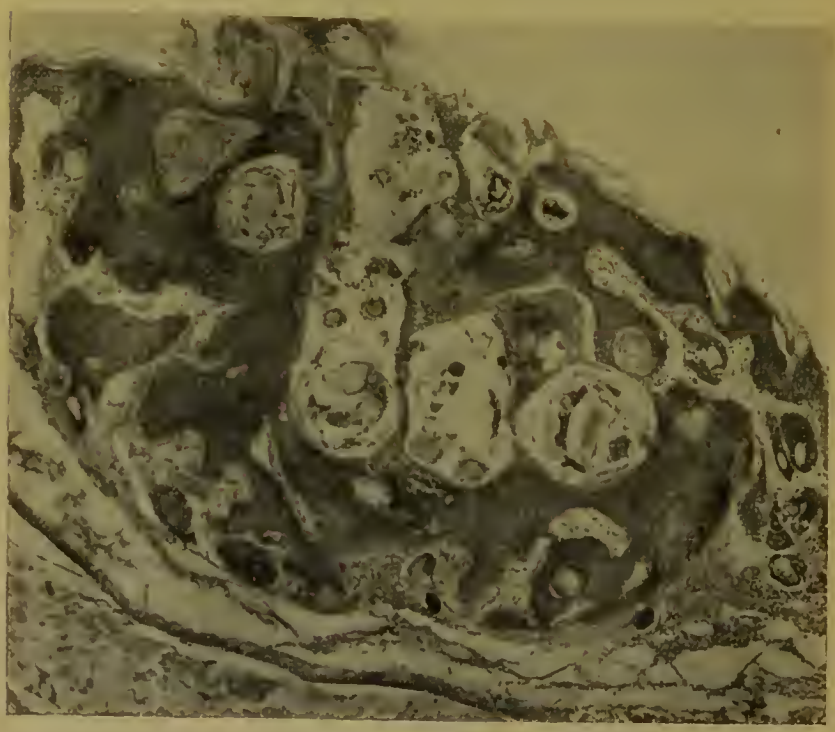

Fig. 1. — Tumeur de l'oreille, cancroïdes multiples chez le rat. Acariens logés dans le tissu malpighien.

transmissible par le coït, j'ai constaté la présence d'acariens dans les nodules initiaux de la tumeur spontanée. Des acariens aussi, chez le rat, développent une maladie des oreilles et du nez qui se caractérise par la formation de cancroïdes véritables (fig. 1) et déjà, dans un rapport au Comité international, j'avais donné une observation d'épithélioma de la face chez l'homme, dans laquelle des ecto-parasites, probablement des Demodex, présents dans les follicules en voie de transformation, pouvaient être considérés comme agents de la transformation (fig. 2).

Depuis le mois d'octobre, j'ai repris cette étude et continué mes recherches dans cette direction, chez l'homme. Grâce à l'obli-

geance de M. le Dr Thibierge et avec la collaboration de M. Gastinel, Interne des Hôpitaux, j'ai eu à ma disposition un certain nombre de cancers de la face.

J'ai toujours choisi les cas d'épithéliomas tout à fait jeunes,

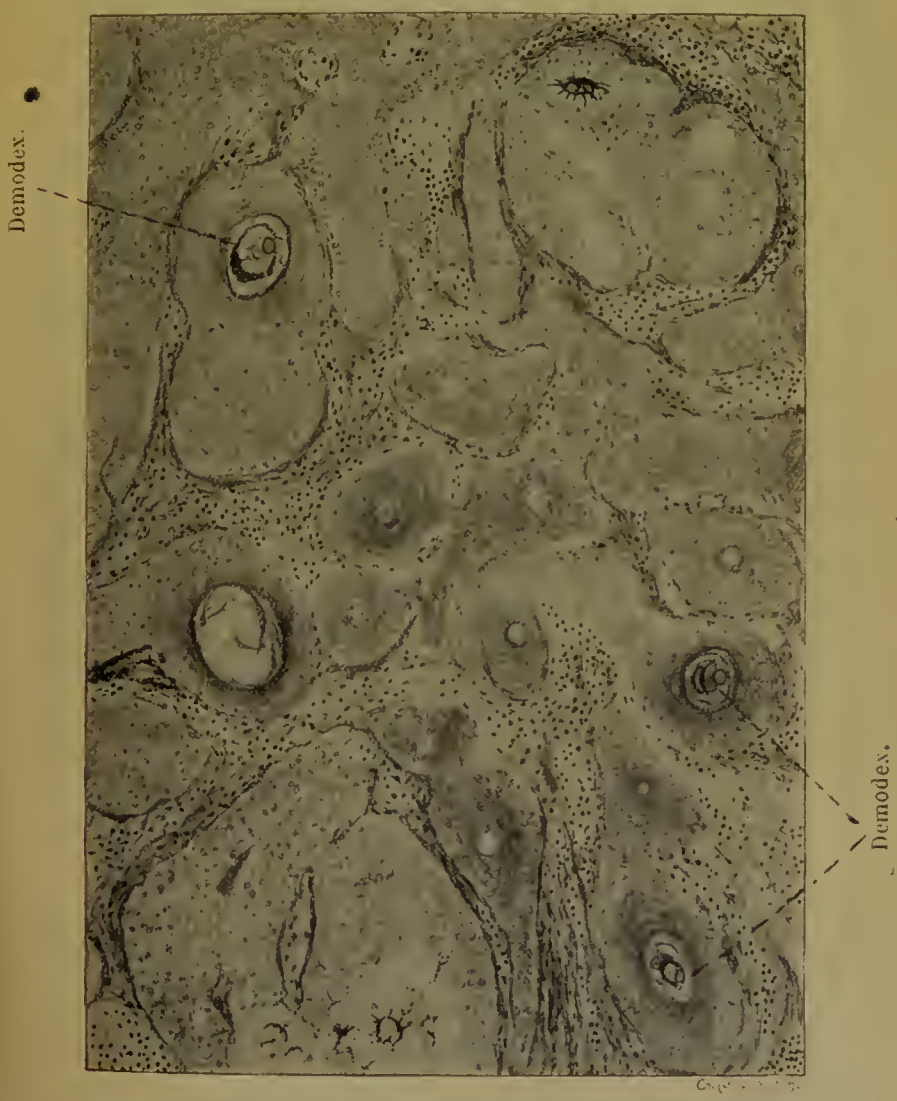

Fig. 2. — Epithélioma de la région malaire. Toute la tumeur est dans la figure : elle avait microscopiquement 2-3 millimètres de diamètre. — Acariens dans les follicules en voie de transformation.

à l'état naissant, à la période de transformation du tissu normal en tissu cancéreux, dans l'espoir d'y saisir la cause directe ou indirecte de la transformation. Il est certain qu'à ce point de

vue les tumeurs anciennes et très développées sont beaucoup moins favorables; elles ne peuvent montrer que l'extension du tissu néoplasique par multiplication cellulaire.

Dans un service de maladies cutanées, il est assez facile de trouver des cas propices : cancers initiaux aperçus sur des malades qui viennent pour toute autre cause, ou réinoculations cancéreuses chez des sujets porteurs d'une tumeur ancienne. Rien n'est plus fréquent que ces tumeurs successivement développées sur le même malade en différentes régions de la face, et cela seul est déjà un fait intéressant.

Les cas les meilleurs sont les tumeurs de 1, 2 ou 3 millimètres de diamètre; les cancers ayant plus de 1/2 centimètre carré de surface ont été systématiquement délaissés. Les tumeurs étudiées ont été surtout les cancers du système pilaire, à point de départ folliculaire ou sébacé.

Je puis déjà dire que, dans tous les cas étudiés, j'ai pu constater la présence d'acariens nombreux, soit dans les follicules en voie de transformation, soit dans les follicules ou les glandes sébacées immédiatement situées au pourtour de la lésion cancéreuse (12 malades étudiés en octobre-décembre 1908).

Pour cette étude microscopique, une technique spéciale a été suivie :

Les fragments biopsiés ont été immédiatement fixés dans le liquide suivant :

Eau	350	grammes.
Acide osmique	2	—
Acide chromique	3	—
Chlorure de platine	2	—
Acide acétique glacial	20	—

Après inclusion à la paraffine, les coupes sont faites *parallèlement* à la surface cutanée, *collées sur lame* en série complète : l'étude de chaque tumeur comporte environ 200 coupes, nécessaires pour étudier les différentes zones intéressantes et les différents étages du système pilaire depuis l'ouverture superficielle jusques et y compris les glandes sébacées.

Coloration par rouge Magenta, picro-indigo-carmin, suivant la technique déjà indiquée dans un précédent mémoire. (Les théories parasitaires du cancer, février 1901. *Annales Institut Pasteur*).

A l'aide de cette méthode, les Acariens, lorsqu'ils sont pré-

Fig. 3. — Type d'epithélioma des follicules pileux avec acariens. — Coupe parallèle à la surface cutanée.

sents, sont faciles à reconnaître *avec un peu d'habitude*. Par d'autres méthodes de fixation ou de coloration, ils ont pu passer inaperçus ou ont été considérés comme de vulgaires squames épidermiques.

Voici d'abord les observations cliniques et l'étude microscopique des différents cas dans l'ordre où ils se sont présentés :

I. — M. J., 39 ans, cimentier, entré le 14 octobre 1908 à l'hôpital Saint-Louis, dans le service de M. Thibierge.

Rien à signaler dans les antécédents héréditaires ou personnels. A 20 ans, le malade remarqua qu'il portait à la partie supérieure du sillon naso-labial une petite tache bleutée, saignant facilement, ayant les dimensions d'une petite lentille. Cette tache se recouvrait sans cesse d'une croûte qui tombait pour être remplacée par une autre. Après 2 ou 3 ans, cette tache commença à grossir et atteignit la dimension d'un petit pois. A l'âge de 30 ans (il y a 9 ans), le malade remarqua que sa lésion commençait à se creuser très légèrement. La croûte tombée laissait une très petite dépression. Il y a 4 ans environ, l'ulcération formant un véritable « trou », le malade alla consulter à Saint-Louis et fut traité en 1906, *en une seule séance*, par la radiothérapie et très amélioré pendant 8 à 10 mois.

En 1907, l'ulcération récidiva et reprit les dimensions primitives. A la date du 14 octobre 1908, le malade portait une lésion ulcérée de la dimension d'un gros pois, avec un bourrelet très net, dur au toucher, et une infiltration circonscrite, assez profonde. Autour du point ulcéré, la lésion est recouverte d'une croûtelle qui tombe en provoquant une petite hémorrhagie.

Au moment où la 1re lésion s'ulcéra, le malade s'aperçut qu'il poussait, à 2 c. 1/2 de la lésion primitive, *une tache bleutée tout à fait semblable à la première* et qui rappelait exactement la lésion initiale sur laquelle s'était greffé le 1er épithélioma. Les deux lésions sont biopsiées le 14 octobre et examinées microscopiquement, ainsi qu'un fragment de peau saine prélevée du côté droit de la joue, symétriquement.

1re pièce. — *Epithélioma ancien* développé dans le système pilaire et envahissant de proche en proche, à la périphérie, les follicules et les glandes sébacées. Nombreux acariens dans les glandes sébacées très hypertrophiées. (Fig. 3.)

2e pièce. — *Hypertrophie adénomateuse des glandes sébacées.* Cette 2e lésion, relativement récente, avait pu être confondue

Fig. 4. — Hypertrophie des glandes sébacées constituant une sorte de nœvus développé au voisinage de la tumeur épithéliomateuse au moment où cette tumeur s'est ulcérée. Photographie directe de la coupe. $\frac{1}{2}$

cliniquement avec un nœvus pigmenté. Les coupes et les figures montrent qu'il s'agit d'une hypertrophie des glandes sébacées correspondant à une dilatation considérable des orifices et des

follicules pilaires. Des acariens en nombre considérable sont situés

Fig. 5. — Un lobe glandulaire de la coupe précédente, montrant des parasites au centre d'une réaction cellulaire. (Photographie directe de coupe.)

sur toute la hauteur et tout le trajet des poils et des glandes. Rien ne permet de porter un diagnostic d'épithélioma. (Fig. 4 et 5.)

Les faits cliniques laissent penser que sur ce nœvus, identique au nœvus initial, point de départ du 1er épithélioma, se serait développée ultérieurement une formation cancéreuse : l'examen microscopique confirme en effet les dires du malade, la zone d'extension de l'épithélioma initial a la même structure et présente la même hypertrophie glandulaire : celle-ci doit être attribuée sans aucun doute au développement des colonies d'acariens en ce point.

Fig. 6. — Peau saine du même malade prélevée en une région symétrique.

3e pièce. — La peau saine du malade est normale, pas d'hypertrophie glandulaire, pas d'acariens. (Fig. 6.)

II.— Mme Vve D., 62 ans, a remarqué, depuis deux ans, qu'elle portait au-dessous de la paupière gauche, sur le rebord malaire de l'orbite, un petit bouton gros comme une lentille; ce bouton se recouvrait sans cesse d'une croûtelle qui tombait facilement et était remplacée par une autre. Depuis six mois, le bouton s'est mis à grossir, il s'est ulcéré en juillet 1908.

A cette même époque, la malade remarqua une plaque un peu rouge à l'angle oculo-nasal droit.

Actuellement, la lésion ancienne a un bord induré et présente

une zone d'infiltration profonde, 1 centimètre de surface environ; la lésion récente a simplement un aspect érythémateux. Une

Fig. 7. — Tumeur épithéliale au début. La figure montre des follicules en voie de transformation avec une réaction lymphatique autour des follicules qui contiennent des parasites. Nombreuses figures de karyokinèse.

zone assez grande de peau saine est prélevée par biopsie au moment où l'on énuclée les deux lésions.

L'examen microscopique du 1er fragment montre un épithé-

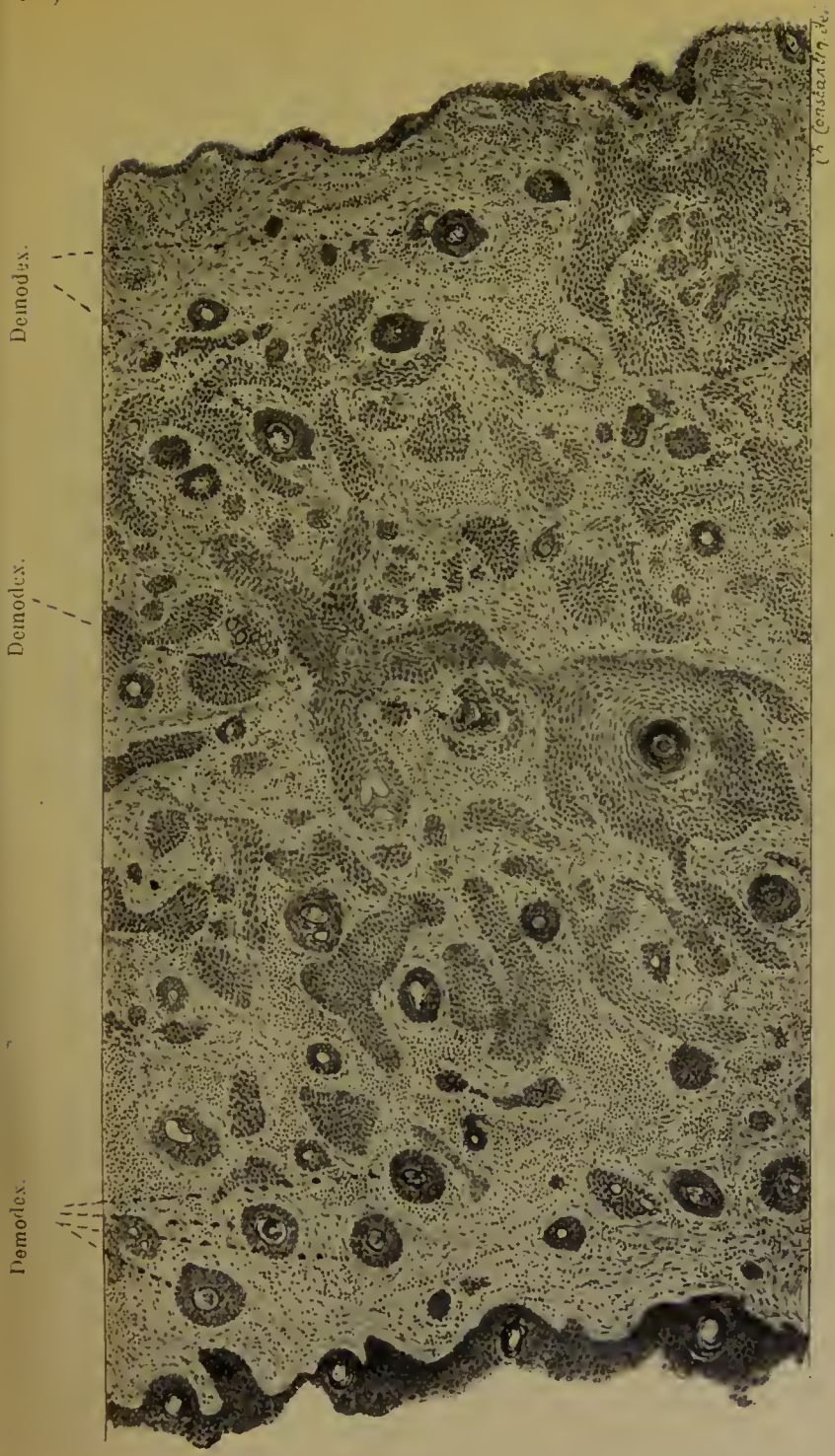

Fig. 8. — Coupe totale de la tumeur, sont marqués les follicules contenant les parasites, et qui n'ont pas encore subi la transformation cancéreuse.

lioma typique: dans la zone périphérique d'envahissement, les follicules pilaires dilatés contiennent de nombreux acariens. L'étude des coupes faites en série montre que ces follicules hypertrophiés sont entourés par des zones de tissu infiltrées de lymphocytes.

Le 2e fragment présente dans tous les follicules de nombreux parasites et une infiltration considérable de lymphocytes; on ne peut déceler de réaction néoplasique proprement dite. La peau examinée en dehors de la lésion est saine et sans parasite.

III. — Mme C. Marie, 64 ans. — Entrée à l'hôpital pour une lésion probablement tuberculeuse de la joue droite, s'est aperçue qu'elle portait aussi à la partie supérieure gauche du nez un bouton présentant cliniquement l'aspect d'une verrue; début il y a un an.

Ce bouton est biopsié, l'examen histologique permet le diagnostic d'un épithélioma au début, différencié d'un papillome simple par le nombre considérable des figures de karyokinèse et par l'infiltration lymphatique sous-jacente. Acariens présents, dans le centre des follicules en voie de transformation et dans les follicules immédiatement voisins. (Fig. 7.)

IV. — Mme D., 50 ans.

1re *pièce*. — Epithélioma typique de la région supérieure gauche du nez. Début en décembre 1907 (1 an), 5 millimètres de diamètre, acariens nombreux dans les follicules périphériques. (Fig. 8.)

2e *pièce*. — Petite tumeur, grosse comme une lentille, siégeant à la partie moyenne gauche du nez. Début il y a deux mois. Examen microscopique montre une hypertrophie glandulaire caractéristique de deux follicules pileux avec acariens nombreux; l'un des follicules est manifestement en voie de transformation épithéliomateuse (Fig. 9).

V. — M. F., 71 ans. Début il y a 4 ans, lésion de l'aile droite du nez, épithélioma typique, 5 millimètres. Acariens dans les follicules périphériques.

VI. — Mme S., 66 ans, porte un épithélioma ayant débuté il y a 8 ans par une petite écorchure de la joue droite, presque à la racine du nez. Cet épithélioma existe encore actuellement et a été traité par cautérisation. Il est très développé.

Il y a 2 mois, la malade s'est aperçue qu'elle avait une légère induration sur le côté gauche du nez. Elle éprouve à ce niveau une légère cuisson, et l'examen à la loupe montre une lésion excoriée de la peau, triangulaire, avec un rebord un peu saillant et

Fig. 9. — Hypertrophie glandulaire à acariens (d. Demodex).

infiltration profonde : 1 millimètre à 2 millimètres de diamètre.

L'examen microscopique de cette pièce biopsiée a été des plus suggestifs. Toutes les coupes faites en série ont été montées, de sorte qu'il a été possible de reconstituer toute la lésion ; ces coupes nous ont permis de voir et de saisir sur place le mode de transformation des cellules normales en cellules cancéreuses. C'est bien là le type de l'épithélioma à l'état naissant.

La zone cancéreuse est marquée par une infiltration lymphocytaire, développée autour des follicules en voie de transformation, et cette infiltration se retrouve depuis la surface et les

1res coupes jusque dans la profondeur, au niveau des glandes sébacées. 200 coupes parallèles à la surface ont été montées, permettant de suivre chaque système pilaire depuis l'orifice externe jusque dans les glandes, hypertrophiées et infectées d'acariens. Dans cette pièce, il est manifeste que le développement du cancer se fait progressivement et par envahissement de proche en proche; comme si, la transformation cancéreuse d'un follicule étant réalisée, les colonies d'acariens se transportaient dans les follicules voisins encore normaux et les contaminaient successivement.

Sur les planches IV et V, consacrées entièrement à ce cas typique, il est facile de voir que trois centres de transformation existent à un degré plus ou moins avancé.

Le centre cancéreux A se retrouve sur toute la hauteur du follicule pileux. Il est manifeste que ce follicule a envoyé des dendrites radiaires dans les plans parallèles à la surface et ces dendrites se retrouvent sur toutes les coupes : ils correspondent à un même centre cancéreux; les coupes de la profondeur montrent les glandes sébacées de ce poil, extraordinairement hypertrophiées et très infectées. Le centre cancéreux B ne se trouve que dans les coupes les plus superficielles; les dendrites cancéreux, n'ont encore apparu que dans les parties les plus voisines de la surface. Il présente une particularité fort intéressante à notre point de vue : une larve jeune de demodex se trouve libre, en dehors du follicule, exactement au centre du foyer néoplasique. (Voir pl. V, fig. 2.)

Le centre C, à dendrites courts et à peine distincts comme néoplasiques, ne se trouvent que de la 60e à la 80e coupe : c'est le centre le plus récent. Dans toute la partie cancéreuse et dans les cavités très dilatées des follicules en transformation, on constate de nombreux acariens en voie de multiplication; on en trouve aussi dans les follicules immédiatement voisins, dilatés mais non cancéreux encore : ces derniers auraient certainement participé bientôt à la formation du thalle cancéreux initial, constitué par la *transformation des cellules normales en cellules cancéreuses*, et chacun de ces follicules serait devenu le point de départ des bourgeons cancéreux capables de s'irradier au loin *par multiplication cellulaire*.

J'avais déjà signalé dans mon travail sur le « Problème du

cancer » cette distinction fondamentale de deux processus cancéreux : la pièce actuelle, que j'ai étudiée à fond, en donne une démonstration évidente, et elle permet en plus, semble-t-il, de constater sur place et *de visu* la cause et l'agent de cette transformation progressive, les Acariens en nombre énorme. Ceux-ci sont bien visibles dans le cancer à l'état naissant ; ils disparaîtront bien sûr, lorsque l'ulcération et la suppuration, gagnant de proche en proche, n'auront laissé subsister aucune trace du thalle initial et que restera seulement l'image des bourgeons néoplasiques en voie de multiplication.

VII. — Mme C., 58 ans. Epithélioma profond du nez ayant débuté il y a 14 ans et perforé la voûte palatine. La malade est en outre couverte de verrues séborrhéiques sur le nez, la face, le front, la main, datant de 8 ans au moins et qui sont restées stationnaires. Il y a 6 ans, à Toulouse, la malade fut opérée pour une *verrue égratignée* ; 6 biopsies ont été faites en différents points, toutes ces biopsies ont montré une infiltration lymphatique énorme autour de follicules qui paraissent présenter un début de transformation épithéliomateuse, l'orifice des follicules est très dilaté et rempli de débris informes, qui, d'après nous, représentent le gîte de parasites disparus.

Une fois seulement (verrue du front), il a été possible de voir quelques acariens autour de la lésion manifestement épithéliomateuse : un seul follicule atteint.

Dans ce cas d'Epithéliomatose diffuse, les nodules secondaires, nodules de réinoculation, incontestablement cancéreux, sont restés stationnaires depuis 8 ans, ils ne se sont pas ulcérés, comme si la teneur principale avait vacciné jusqu'à un certain point l'organisme.

On trouve des faits de même genre avec les verrues, verrue mère et verrues secondaires, et on les observe aussi dans d'autres Epithélioses.

Peut-être plus tard des faits de ce genre en cancer prendront-ils de l'intérêt?

Au point de vue acarien, je considère ce cas comme négatif ; faut-il en chercher la cause dans l'ancienneté des lésions : 8 ans et 14 ans?

VIII. — Mme C. Ulcération au niveau de l'articulation tem-

poro-maxillaire droite, début il y a 3 mois, au niveau d'une coupure faite par un rasoir.

Epithélioma assez étendu, 1 centimètre de diamètre; rares parasites à la périphérie; cas douteux!

IX. — Mme D., 72 ans. Malade présente à la joue gauche, à 1 cent. de l'aile du nez et au-dessous de l'œil, un groupe de lésions cliniquement épithéliomateuses.

1re *pièce.* — La plus interne se présente sous forme d'une nodosité à type kystique du volume d'un gros pois. Cette nodosité est comme enchassée dans un rebord cutané qui l'enserre à sa base; léger état variqueux de la surface kystique de la tumeur. Considéré cliniquement comme un épithélioma perlé, début il y a 6 mois. (Voir pl. VI fig. 4.)

2e *pièce.* — A 1/2 cm. de la précédente se trouvait une autre tumeur grosse comme un pois, saillante, à aspect corné, noirâtre, dure, infiltrée à la base. Epithélioma squameux à l'examen microscopique.

Début 3 mois environ.

3e *pièce.* — A 1 cm. de cette dernière tumeur, une petite lésion dont le début ne peut être précisé, mais que la malade affirme ne pas remonter à plus de 1 mois.

La lésion a l'aspect d'une petite papule excoriée, infiltrée. L'examen microscopique des 3 tumeurs montre, dans la zone d'extension, des parasites acariens; mais la tumeur la plus jeune, n° 3, est surtout intéressante à ce point de vue.

Les coupes ont été examinées toutes et comprennent toute la tumeur; il est facile de constater que les acariens sont là encore, exactement à la limite exacte du tissu cancéreux en voie de transformation, et il semble bien manifeste que c'est eux qui règlent cette transformation (voir pl. VI, fig. 1-2-3) et ici encore les glandes sébacées correspondantes montrent des parasites. Au point de vue anatomo-pathologique, il est remarquable de voir la différence de structure et d'aspect des 3 tumeurs voisines, situées côte à côte sur la même malade.

X. — M. F., 75 ans. — 4 petites tumeurs prélevées sur la joue droite du malade. Sur tout le corps, ce malade est porteur de verrues séborrhéiques typiques et fort développées.

Deux des fragments biopsiés sont des épithéliomas malpighiens au début. Ils contiennent des acariens nombreux, dans toute la hauteur des follicules pilaires et dans les glandes sébacées.

Les deux autres fragments présentent un type d'épithélioma très particulier, développé aux dépens des cellules pigmentées basales et la tumeur, encore très superficielle, est constituée par une vraie injection des conduits lymphatiques. Ce sont des bourgeons cellulaires pleins, cylindriques, à cellules pigmentées.

Toutes ces pièces sont infectées de parasites.

Je n'ai au contraire pas trouvé de parasites dans la peau saine du même individu, et n'ai pas eu la chance de rencontrer d'acariens dans une biopsie de verrue séborrhéique prélevée dans le dos du malade.

XI. — M. L., 74 ans. 5 décembre 1908. Lésion très petite de la partie supérieure du nez, côté gauche, dépression irrégulièrement circulaire, à bords indurés, 2 millimètres de diamètre; début tout récent, puisque le malade ne l'avait pas encore aperçu.

Au dire du patient, sur le côté opposé du nez, pendant 6 ou 8 ans aurait existé un bouton semblable, recouvert d'une croûte, qui aurait fini par guérir.

A l'examen microscopique, il s'agit ici encore d'un épithélioma au début, marqué par une très légère ulcération et des dendrites du tissu malpighien autour de deux follicules pileux présentant au centre des acariens typiques. Ce cas est incontestablement l'un des plus jeunes.

XII. — Le dernier malade que j'ai étudié, en collaboration avec M. Laroche, interne des hôpitaux, a été particulièrement intéressant. Il s'agit d'un homme de 45 ans, porteur depuis 8 ans d'un épithélioma assez développé de la région temporale. Depuis et successivement sont apparues chez lui des tumeurs en grand nombre, et actuellement le malade porte sur toute la face, le front, le nez, les joues, des épithéliomas à tous les degrés de développement (plus de 100). Plusieurs biopsies ont été faites et chacune des lésions examinées doit être considérée comme une nouvelle tumeur de réinoculation. L'une de ces tumeurs à peine visible, 1/2 millimètre de dia-

mètre, figure 10-C, a pu être étudiée totalement et sur les coupes en série, faites de la surface vers la profondeur (80 coupes environ); la tumeur a pu être examinée en entier: elle était constituée par un follicule pileux unique.

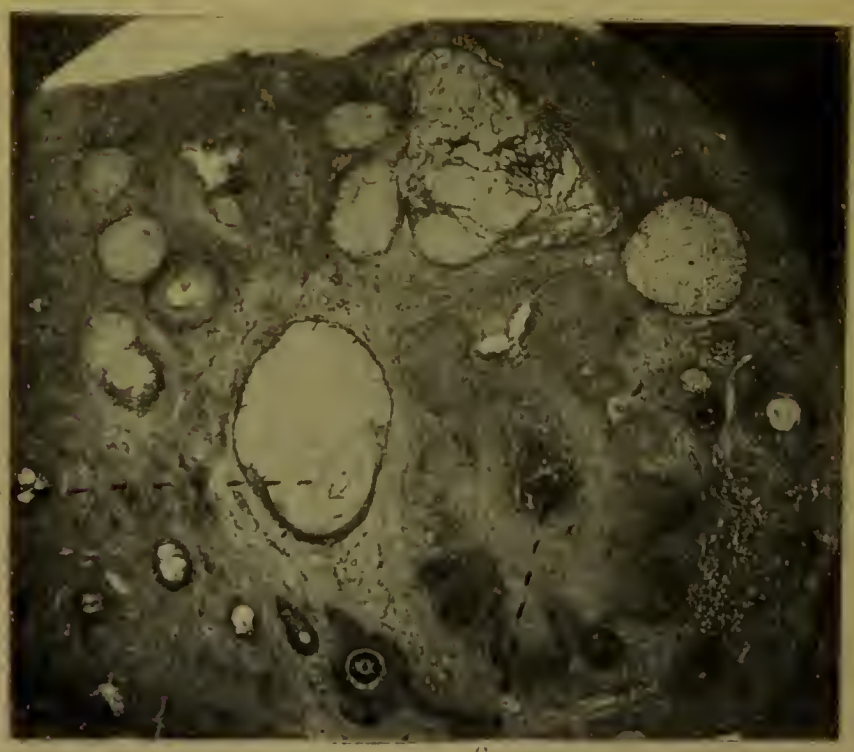

C

Fig. 10. — Epithéliomatose généralisée de la face. — Un nodule de réinoculation C. Glande sébacée et acarien en S.

Il a été possible de trouver dans la glande sébacée figure 10-S, correspondant au poil devenu cancéreux, un parasite profondément situé, alors que les follicules normaux ne contenaient pas de parasites.

Dans un follicule voisin, figure 11, manifestement au début de la transformation cancéreuse, centre d'une réaction lymphatique, se trouvaient deux acariens. Les dimensions des parasites paraissaient plus grandes que celles du demodex ordinaire, et l'aspect semblait différent. S'agit-il toujours d'une même espèce?

Les examens à l'état frais que j'ai pu faire jusqu'ici sont

trop incomplets pour que je puisse affirmer que les acariens vus sur les coupes chez le cancéreux ou chez les personnes saines appartiennent à une seule et même espèce. L'étude complète de la faune cutanée, au point de vue de la spécification,

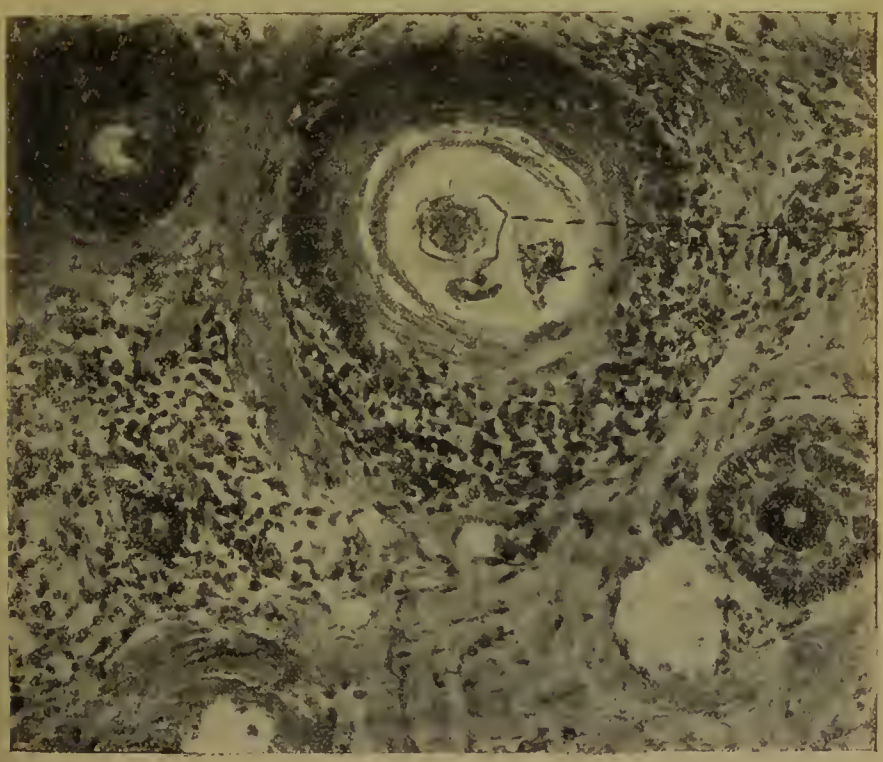

Fig. 11. — Epithéliomatose généralisée de la face. A, un follicule en voie de transformation; 2 parasites dans la lumière du follicule.

ne pourrait être faite qu'à l'autopsie : elle serait intéressante dans ces cas de cancers multiples de la face.

De tels cas d'Épithéliomatose sont à notre point de vue du plus haut intérêt. Comment ne pas être frappé de ces réinoculations successives sur le même malade? Comment nier que ces tumeurs cancéreuses soient d'origine parasitaire, lorsqu'on les voit s'ensemencer ainsi, presque sous les yeux de l'observateur? *Ce sont des réinoculations*, j'insiste sur ce point, et non pas des disséminations métastatiques du processus initial, et l'on voit précisément, dans les réinoculations que l'on saisit

à l'état naissant, les parasites que nous incriminons comme agents de la dissémination.

Comment ne pas être frappé aussi de l'analogie que présentent ces cas d'Epithéliomatose avec les Epithélioses : tumeur principale et tumeurs cancéreuses secondaires rappellent la verrue mère et les verrues secondes; elles rappellent aussi les tumeurs multiples du *molluscum contagiosum.*

Dans les Epithélioses aussi, les localisations secondaires restent toujours moins développées, elles sont plus discrètes que la manifestation initiale; dans les cas d'Epithéliomas multiples, l'organisme semble aussi jusqu'à un certain point vacciné, non pas contre l'extension de la tumeur principale, mais contre le développement des réinoculations secondaires. Ces faits, ajoutés à bien d'autres, parlent beaucoup en faveur de quelque virus cancéreux plus ou moins analogue au virus de nos épithélioses.

Avec notre hypothèse, l'acarien ne serait que le vecteur, l'agent d'inoculation d'un virus cancéreux encore inconnu, mais bien probable. Ce que semble faire l'acarien pour les cancers du système pilaire, d'autres parasites peuvent le faire pour d'autres localisations des processus cancéreux. Peut-être aussi que dans certains cas, à la faveur de simples associations microbiennes, le virus cancéreux spécifique peut s'implanter dans l'organisme (syphilis et cancer, etc., etc.).

Les cellules réceptrices pour le virus cancéreux peuvent se développer sous des influences diverses.

Voilà donc 12 cas d'épithéliomas où la présence constante d'acariens, probablement des demodex, a pu être constatée dans les follicules en voie de transformation cancéreuse ou dans les follicules immédiatement voisins et ces faits m'ont paru actuellement assez intéressants pour être publiés : jusqu'ici leur présence avait passé inaperçue. Pour un observateur non prévenu, ces parasites sont souvent difficiles à reconnaître.

Je rappellerai que, dans cette recherche, les cancers à l'état naissant seulement doivent être étudiés; les figures qui accompagnent le récent travail de M. Borrmann (1) représentent pour nous déjà des cancers avancés. La fixation chloro-chromo-acéto-

(1) Borrmann, *Die Entstehung und das Wachstum des Hautcarcinoms. Zeitschr. f. Krebsforschung*, Bd II, 1904.

osmique avec coloration par Magenta et picro-indigo, montre très bien les acariens. Les coupes doivent être collées sur lame et examinées en série complète de 5 en 5 ou de 10 en 10, si on ne veut pas laisser échapper des données utiles. La tumeur doit être tout entière contenue dans la série des coupes avec une bordure notable de tissu sain ou de tissu en voie de transformation. La technique des coupes transversales parallèles à la surface cutanée nous a toujours paru beaucoup plus instructive.

Sur de telles coupes, il est facile de voir, dans presque tous les cas, que les follicules deviennent cancéreux successivement, par contamination de surface. J'ai insisté déjà sur ce mode de développement et sur la multiplicité des centres de formation du thalle cancéreux initial. Ce processus initial de transformation cellulaire ne peut pas être facilement expliqué en dehors d'une hypothèse parasitaire.

Le bourgeonnement ultérieur, l'envahissement des ganglions, les métastases lointaines, la possibilité de greffes, démontrent que le développement de la cellule cancéreuse une fois créée n'a pas de limite, mais les cellules cancéreuses *initiales* proviennent de cellules normales *successivement transformées* par contamination de voisinage : de même se constituent, dans les pustules, les cellules vaccinales ou claveleuses, de même se développent les cellules du molluscum ou de l'épithélioma contagieux.

La multiplication est limitée dans le cas des Epithéliose : elle est illimitée dans les cancers.

La présence presque constante d'acariens au niveau des follicules en voie de transformation cancéreuse me paraît donc bien établie par les observations qui précèdent, tous malades de ville entrés à l'hôpital depuis 1 ou 2 jours au moment de la biopsie.

Il sera facile en étudiant des cas semblables des Épithéliomas à l'état naissant, de vérifier s'il s'agit, non d'une coïncidence banale, mais d'une loi générale, et, dans ce cas, notre hypothèse d'ecto-parasites capables de provoquer la transformation des cellules normales en cellules cancéreuses deviendrait très forte, au moins pour les épithéliomas du système pilaire.

Les observations cliniques montrent que la lésion initiale

(précancéreuse, pourrait-on dire) peut rester longtemps sous forme de nœvus mal caractérisé au point de vue clinique, mais très bien caractérisé au point de vue histologique comme une hypertrophie des glandes sébacées du système pilaire atteint. Cette hypertrophie est toujours due à la présence des acariens dans ces glandes et à leur multiplication. En ces points surtout, se développent les tumeurs.

Dans les peaux saines (nez ou face) que j'ai examinées sur biopsie (20 cas), j'ai rencontré souvent des *demodex folliculorum* typiques, mais beaucoup moins nombreux que dans les cas d'épithélioma, et ne produisant pas de lésion véritable. J'estime à 50 0/0 le nombre des humains infestés par des demodex au lieu d'élection sur le visage. Chez les jeunes sujets, cette proportion est plus faible, et les acariens envahissent rarement les glandes sébacées elles-mêmes. Mes observations portent sur une série de 20 individus de différents âges, 20 à 70 ans. Examen sur coupes. — Malades d'hôpital. Nul doute que chez les individus soigneux de leur personne la proportion des infestés ne soit moins considérable.

La présence fréquente de demodex chez les personnes saines ne suffit pas, à notre avis, pour faire rejeter l'hypothèse que nous envisageons ici : le rôle possible des demodex (ou d'une espèce d'acariens plus ou moins voisine), comme agents d'inoculation d'un virus encore inconnu, plus ou moins voisin des virus des Epithélioses. Agent d'inoculation, le demodex peut l'être certainement, et lorsque des colonies nombreuses sont installées dans les glandes sébacées, nul doute que des effractions ne puissent être produites, soit dans la glande elle-même, soit au niveau de l'insertion du conduit glandulaire sur le follicule pileux ; or c'est là, semble-t-il, qu'apparaissent de préférence les tumeurs.

Les cancers de la face sont surtout fréquents au nez et dans les régions les plus habituellement habitées par ces parasites, et fréquents surtout à partir d'un certain âge, qui correspond, chez l'homme ou la femme, à l'affaissement de la peau, à la dilatation des follicules, à l'hypertrophie sébacée : c'est l'âge des verrues séborrhéiques et de la *crasse* des vieillards ; toujours

le microscope nous a montré dans ces lésions des acariens en nombre, en véritables colonies.

Il peut se faire aussi que tous les demodex ne soient pas également dangereux. Existe-t-il des variétés? On sait si peu de chose sur ces parasites, trop oubliés depuis Gruby (1843).

De même qu'il y a des Anopheles inoffensifs, s'ils ne sont pas eux-mêmes infectés par le parasite de Laveran, de même certains demodex peuvent être inoffensifs et d'autres dangereux, s'ils viennent d'un cancéreux et s'ils portent un virus, puisqu'ils sont capables d'introduire le virus en bonne place.

La question du cancer de la face ainsi envisagée suggère beaucoup d'hypothèses et ces hypothèses pourront peut-être, avec les animaux, être soumises à l'expérimentation, qui seule peut donner une preuve définitive.

Je dois encore signaler ici des observations microscopiques qui permettent de poser le même problème pour les cancers mammaires. Depuis deux mois, j'ai eu sept cancers du sein à ma disposition, grâce à MM. Walther, Récamier, Delbet, chirurgiens des hôpitaux de Paris, et je les remercie de leur obligeance : j'ai trouvé six fois sur sept des demodex en grand nombre au niveau du mamelon (toujours par la méthode des coupes collées sur lame en série, coupes faites parallèlement à la surface). Au niveau du mamelon, les conduits galactophores viennent se grouper : 5 à 6 conduits galactophores aboutissent à un même orifice cutané, et il y a 3 ou 4 centres de groupement; sur ces orifices s'insèrent aussi des glandes sébacées nombreuses. (Voir pl. VI, fig. 5.) Dans les cas que j'ai étudiés, il n'était pas rare de voir 50 à 100 parasites logés dans les glandes sébacées correspondant à un seul système galactophore : or, la communication entre les conduits galactophores et les glandes sébacées se fait au niveau de l'orifice commun, d'une façon tout à fait évidente. Combien s'expliquerait facilement la genèse d'un carcinome du sein, superposable à la genèse d'un cancer de la face, s'il était possible de supposer que de tels parasites, présents sur le tégument externe, peuvent quelquefois faire fausse route et pénétrer au loin par les conduits galactophores, ou bien contaminer par leurs déjections ces mêmes conduits !

Récemment, mon ami, le professeur Gosset, m'a donné l'occasion de faire une constatation intéressante chez une femme qu'il avait opérée d'un cancer du sein gauche, il y a deux ans. Ce cancer était survenu à la suite d'une lésion eczémateuse du mamelon. Il y a quelques mois, la même lésion du mamelon fut

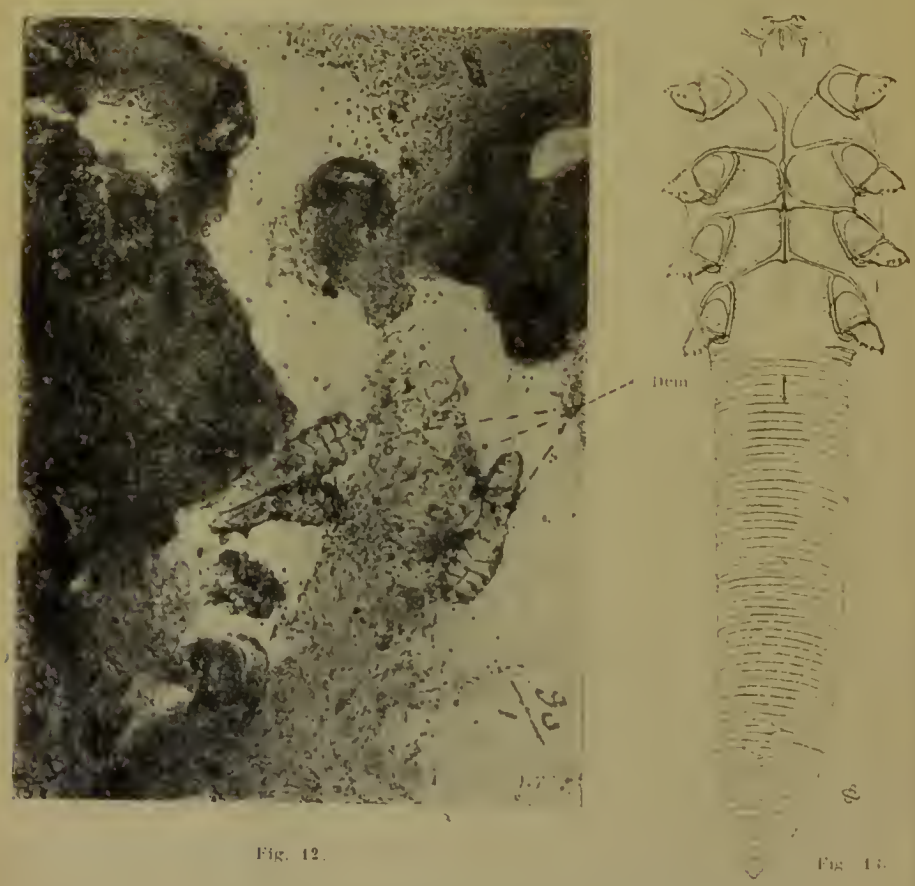

Fig. 12. Fig. 13.

Fig. 12. — Parasites à état vivant, par expression des glandes du mamelon.
Fig. 13. — Demodex femelle, crochets insérés sur les pattes.

constatée sur le sein droit, et au point de vue clinique le diagnostic « maladie de Paget » fut porté. Ce mamelon extirpé présente une lésion villeuse hypertrophiante de l'épiderme, et les glandes sébacées très développées contiennent des acariens en très grand nombre. Il suffit de soulever les croûtes qui recouvrent l'épiderme, de racler les parties superficielles du mame-

lon et l'orifice des glandes, pour avoir sur des préparations à l'état frais — 15 et 20 acariens.

La figure ci-jointe est une photographie de tels parasites, à l'état frais et vivant, au grossissement de 90. M. Chatton a bien voulu dessiner pour moi, très habilement, l'un de ces parasites, qui montre bien les caractères principaux du Demodex.

Sur les coupes, les mêmes Demodex se retrouvent et cette pièce est surtout remarquable par l'extraordinaire développement du système des glandes sébacées. Il sera intéressant de suivre ultérieurement l'histoire de cette femme, qui n'a actuellement pas de tumeur cancéreuse appréciable dans le sein droit (non opéré).

Sur 9 mamelons sains prélevés à l'autopsie chez des femmes au-dessus de 50 ans, je n'ai trouvé que 2 fois des demodex et en petit nombre.

Dans les nombreux examens que j'ai faits, peau du nez, de la face, du mamelon, j'ai toujours noté un développement beaucoup plus considérable du système et des glandes sébacées chez les cancéreux. Les cliniciens ont de tout temps signalé aussi la prédisposition au cancer de certains épidermes.

Chez les souris, où les expériences seraient possibles, il est beaucoup plus difficile de se procurer un matériel favorable. Dans mon élevage actuel qui comprend 4,000 souris, j'ai eu depuis un an 20 cas de cancer spontané, environ, mais il est fort difficile de saisir les tout premiers débuts des tumeurs, et le plus souvent, lorsqu'on découvre la souris cancéreuse, le cancer a pris un développement notable; il est gros comme une lentille ou comme un grain de riz : le stade initial est déjà passé.

Deux fois seulement, j'ai pu examiner en coupes complètes des cancers mammaires au début, gros comme un grain de plomb n° 4. J'ai pu d'abord me rendre compte que ces tumeurs de la souris, qui paraissent mobiles sous la peau et libres dans le tissu cellulaire, sont toujours en relation avec l'extérieur par l'orifice glandulaire, et deux fois j'ai pu trouver des acariens au niveau du mamelon dans les glandes sébacées situées au pourtour de l'orifice du conduit galactophore, unique chez la souris; dans un cas, ces parasites avaient développé un adénome des glandes

sébacées péri-mammaires, et jusqu'ici, *seulement chez les souris cancéreuses*, j'ai trouvé des acariens dans les glandes sébacées.

Ici encore, la même hypothèse trouverait sa place et expliquerait les réactions mésodermiques autour des fragments chitineux que l'on rencontre souvent dans les cancers jeunes de la souris.

Dans le même ordre d'idées, je dois rapporter une observation non moins suggestive.

Dans une cage, 5 souris vieilles restaient en novembre 1908, survivantes d'un lot de 12 animaux. Sur ces 5 souris, 3 étaient cancéreuses, un cancer mammaire et deux cancers de la nuque (derrière l'oreille); les 2 souris à tumeur de la nuque avaient une lésion de l'oreille, l'une très avancée, l'autre toute petite.

La 1re lésion a été un cancer malpighien typique; la 2e, toute petite, était un adénome des glandes sébacées.

L'une des souris est morte et sa tumeur a été coupée; la tumeur s'irradiait manifestement autour du conduit auditif et des acariens en grand nombre ont été trouvés au centre de la tumeur. — La 2e souris vit encore.

On trouve très facilement chez la souris des acariens qui vivent à la surface de l'épiderme, des myobies, des myocoptes; mais il est très rare de trouver des acariens fouisseurs, vivant dans les glandes sébacées : jusqu'ici je n'en ai rencontré que chez les souris cancéreuses et en des points très limités.

De tels parasites, présents dans les cages et capables de passer de souris à souris, expliqueraient très bien la forte proportion de cancers obtenus dans certaines cages et certains élevages; mais il ne semble jusqu'ici pas facile de réaliser à volonté les conditions de la contagion, qui se trouvent pourtant exister spontanément dans les élevages cancéreux.

L'homme, le chien, le rat, la souris etc., ont des demodex ; ils sont souvent cancéreux; existe-t-il aussi des demodex ou des acariens capables de vivre dans les glandes du lapin ou du cobaye, qui n'ont jamais de cancer cutané?

On sait si peu de chose sur les parasites de notre peau et pourtant ces parasites pourraient bien jouer un certain rôle dans la pathologie humaine, puisque sans cesse ils labourent notre épiderme ou pullulent dans nos glandes.

De tels parasites, capables de vivre dans le milieu extérieur,

expliqueraient la persistance de la contagion possible dans une famille, dans une maison, ou dans une cage, et la notion de l'hérédité cancéreuse pouvait être envisagée sous un jour nouveau. La contagion des demodex n'est-elle pas le type des contagions intimes et familiales?

En pathologie végétale, le rôle des acariens est mieux connu et ce rôle est intéressant au point de vue que nous envisageons dans le présent mémoire : la plupart des gales végétales et beaucoup de tumeurs des feuilles, tilleul, vigne, etc., sont dues à des parasites très voisins de nos acariens, des phytopes.

Me basant sur toutes ces analogies et surtout sur les observations microscopiques précises que j'ai rapportées ci-dessus, je pense que le problème du cancer mérite plus que jamais d'être envisagé à ce point de vue.

Ecto-parasites pour les cancers superficiels, endo-parasites pour les cancers internes, pourraient être dans bien des cas les agents d'inoculation d'un virus cancéreux, ou tout au moins favoriser l'infection cancéreuse. Une hygiène prudente devrait déjà s'en préoccuper.

Les statistiques nous disent et les cliniciens savent que les cancers de la face sont surtout fréquents chez les gens de la campagne, chez les personnes qui ne se lavent pas ou qui se lavent mal. Les observations que j'ai rapportées prouvent que d'autres régions du corps, le mamelon par exemple, chez la femme, sont souvent habitées par des Demodex et que Demodex et Cancer, là encore, vont souvent ensemble.

Il serait peut-être bon, même au point de vue de l'hygiène générale, de débarrasser notre épiderme de ces parasites sédentaires et silencieux, parasites héréditaires par excellence, qui se sont jusqu'ici trop fait oublier, parce qu'ils n'occasionnent aucune gêne appréciable : ils doivent jouer un rôle dans la dissémination de bien des infections (1).

(1) Un cas de lupus tuberculeux récent, étudié avec M. Ravault nous a montré, en un point de réinoculation à quelque distance de la lésion initiale, une folliculite tuberculeuse typique, et la présence, dans le follicule infecté, d'une vraie colonie de Demodex (huit parasites).

EXPLICATION DES PLANCHES

Planche IV.

La planche double représente la série des coupes de la tumeur VI. Mad.-S, 66 ans.

Macroscopiquement la tumeur avait 1-2 millimètres de diamètre. Les 6 figures sont prises do 20 en 20 coupes.

Elles démontrent d'abord, d'une façon évidente, l'indépendance des centres de formation d'un cancer.

Le centre A, le plus ancien part de la surface fig. 1 et se retrouve sur toute la hauteur du poil (fig. 2, 3, 4 5, 6);

Dans la figure 4 et 5, ce centre cancéreux est manifestement développé autour du follicule et le poil est reconnaissable encore.

Dans les fig. 4, 5, 6, se trouvent les glandes sébacées de ce système pilaire, elles sont très hypertrophiées et infestées d'acariens.

Dans la figure 6, le centre A a disparu, il ne reste qu'un nodule d'infiltration lymphatique.

Le centre B, beaucoup plus récent se retrouve depuis la surface jusqu'à la 60e coupe.

Le centre C est encore plus jeune et ne se voit que de la 60e à la 80e coupe.

En B et C on voit bien le follicule pileux, centre de la transformation cancéreuse et on y constate la présence de nombreux parasites.

Tout autour se trouvent des follicules pileux dilatés, infestés d'acariens et nul doute que, eux aussi, auraient ultérieurement participé à la formation du thalle cancéreux.

Planche V. — Détails à un fort grossissement de la même tumeur.

Fig. 1. — Le centre cancéreux A se voit développé aux dépens de 2 follicules pileux qui contiennent encore des débris de poils.

S. conduits des glandes sudoripares.

d. demodex dans les glandes sébacées très hypertrophiées, ce sont les glandes du poil cancéreux.

Fig. 2. — Centre cancéreux B, développé autour d'un follicule qui contient de nombreux parasites : un parasite est libre dans le tissu néoplasique.

Fig. 3. — Centre cancéreux C, à peine indiqué par quelques dendrites néoplasiques (A).

Planche VI.

Les figures 1, 2, 3 représentent les coupes en série de la petite tumeur constatée chez Mme D., 72 ans. Page 112.

La malade portait au-dessous de l'œil 3 tumeurs de type différent :

1° un épithélioma corné datant de 1 an.

2° un épithélioma kystique datant de 6 mois, figuré dans la planche, figure 4.

3° un épithélioma tout à fait jeune, 1 millimètre de diamètre, qui a été dessiné en série : 3 figures à 10 coupes d'intervalle. D. D. demodex.

Tout autour de la lésion et dans les follicules immédiatement voisins sont des acariens; ces follicules sont entourés d'une réaction lymphatique très nette.

Fig. 4. — Un épithélioma kystique prélevé sur le même malade à 1 cent. du précédent.

Fig. 5. — Coupe d'un mamelon dans un cas de cancer du sein : en A, puits galactophore central;

en G, G, conduits galactophores qui, dans les coupes plus superficielles, viennent s'aboucher dans le puits central;

en D, D, glandes sébacées contenant plusieurs parasites.

Planche VII. — Follicule pileux en voie de transformation cancéreuse initiale dans un cas d'épithéliomatose de la face. — Reproduction directe de la préparation, en couleur par le procédé trichrome. — Maison Hentsohel.

ACARIENS ET LÈPRE

(Avec la pl. VIII.)

PAR A. BORREL

L'étiologie de la lèpre est encore entourée de mystère : on a invoqué, pour expliquer la contagion lépreuse, le rôle de parasites variés, puces, punaises, moustiques, etc.

Les recherches que nous avons entreprises sur le rôle des acariens dans la contagion du cancer nous ont suggéré la même hypothèse pour la lèpre.

La lèpre, comme le cancer, a toujours passé pour une maladie héréditaire; la contagion familiale lépreuse est de toute évidence et l'épidémiologie de la lèpre indique d'une façon évidente que l'agent de la contagion doit être un agent de contagion intime et sédentaire.

A cause de cela, les ecto-parasites sédentaires de l'homme, et les demodex en particulier, ont appelé notre attention, et nous avons à ce point de vue étudié les tissus lépreux.

Nous ne connaissons pas le virus cancéreux, mais nous pouvons suivre au microscope le bacille lépreux.

Tous les auteurs ont signalé la fréquence de la localisation initiale de la maladie lépreuse à la face et au nez surtout.

Babes (1), dans un mémoire fort intéressant (1898), a mis en évidence la systématisation des lésions lépreuses et des tubercules lépreux autour des follicules et des glandes sébacées : il avait été amené à penser, par l'étude des lépromes au début (lésion initiale), que la pénétration devait se faire au niveau des orifices pileux et des glandes sébacées.

Nous avons eu à notre disposition des lépromes prélevés par biopsie, sur le nez de lépreux en pleine activité par le docteur Brault d'Alger et par le docteur Lie de Bergen, et nous avons pu trouver dans cette étude une base morphologique à notre hypothèse sur le rôle possible des acariens et du demodex en particulier dans la contagion lépreuse.

Les figures, dessinées très exactement, dans la planche, montrent la structure d'un léprome du nez tout à fait démonstratif à notre point de vue.

(1) BABES, *Histologie der Lepra*, Berlin, 1898.

La figure 3 est une coupe longitudinale du léprome nasal; à ce faible grossissement, les bacilles qui se trouvent par milliers et millions dans les tubercules lépreux et les cellules lépreuses sont colorés en rouge et apparaissent comme amas intra-cellulaire dessinant les contours des tubercules lépreux; la systématisation des tubercules autour des follicules et autour des glandes sébacées est de toute évidence.

En d. d. d. se trouve la coupe sagittale d'un système pilaire et sébacé: le follicule extraordinairement dilaté communique largement avec le système des glandes sébacées et celles-ci sont envahies par le tissu lépreux, comme cela est visible dans la figure 4, faite à un plus fort grossissement.

A ce niveau, il y a eu une communication des bacilles lépreux avec l'extérieur, par effondrement du système glandulaire et le microscope montre des milliers de bacilles dans l'ouverture même du follicule.

Dans ce follicule se trouvent aussi des parasites, des demodex, et bacilles et demodex sont en contact intime, la contamination possible de l'acarien par le bacille de Hansen n'est pas douteuse, nous nous sommes même demandé sur certaines préparations si des bacilles lépreux ne se trouvaient pas à l'intérieur du parasite. Ce point particulier ne peut être affirmé; mais ce qui est hors de doute, c'est le contact possible et l'infection de surface de l'acarien par le bacille de Hansen.

Le transport et l'inoculation dans le système pilaire peut certainement se faire au moment de la migration des parasites d'un nez lépreux à un nez sain.

La figure 2 montre cinq demodex ou acariens logés dans un follicule pileux coupé transversalement et elle montre également beaucoup de bacilles lépreux en amas au milieu des détritus cellulaires qui encombrent la cavité du follicule. Ces dilatations des follicules à orifices béants donnent à l'épiderme lépreux un aspect particulier et doivent permettre la pénétration facile de parasites variés (voir figure 1). Tous les follicules ne contiennent pas des bacilles, l'effondrement des glandes sébacées n'est pas un phénomène constant. Il faut, dans notre hypothèse, tout un ensemble de conditions réalisées pour que la contagion se produise et l'on sait bien que la contagion de la lèpre n'est pas fatale.

Il faut que le lépreux soit infesté par des demodex ou par d'autres acariens sédentaires (sur coupe, il nous a été impossible de déterminer l'espèce ou la variété des parasites vus).

Il faut aussi que les ecto-parasites soient eux-mêmes contaminés par les bacilles et que soit réalisé le passage de l'acarien du lépreux à l'individu sain : les conditions de la migration sont jusqu'ici inconnues, mais il semble bien qu'un contact intime, qu'une cohabitation prolongée sont nécessaires.

Le milieu familial, la promiscuité du lit ou du vêtement réalisent au mieux toutes ces conditions.

Les acariens du type demodex sont par excellence des parasites de famille : on peut dire qu'ils sont héréditaires.

Existe-t-il dans les foyers lépreux quelque variété de parasites qui a disparu de nos contrées indemnes et cette disparition expliquerait-elle la disparition progressive de la maladie? Cette hypothèse mérite aussi d'être envisagée.

Ou bien doit-on attribuer la disparition de la maladie à l'isolement systématique du lépreux, à la notion mieux comprise de la contagion, aux progrès relatifs de l'hygiène ?

Dans notre hypothèse, seraient seuls contagieux les lépreux avancés, les lépromes en activité, plus ou moins ulcérés, surtout les lépromes dans lesquels les follicules pileux effondrés permettent l'extériorisation du bacille. Seraient seules dangereuses les manifestations lépreuses qui intéressent les régions à demodex, la face surtout.

Chez les lépreux que nous avons examinés, nous avons chaque fois trouvé des demodex dans les follicules, mais la contagion doit être surtout à redouter dans les milieux à hygiène douteuse, dans les familles infestées de parasites cutanés, de vermine ou de demodex.

Les lépreux que nous avons pu examiner à Saint-Louis, dans le service de M. de Beurmam, soignés à l'hôpital, ne peuvent certainement pas être des sources de contagion, les tubercules examinés ne sont pas en activité, ils sont fibreux et contiennent très peu de bacilles; des lésions beaucoup plus avancées et en beaucoup plus grande activité, de tout autres conditions d'existence, sont nécessaires pour que la contagion se produise.

Notre hypothèse repose surtout sur les constatations micros-

copiques et les préparations qui ont été dessinées dans la planche : il manque la démonstration expérimentale qui ne semble pas facile à réaliser.

Mais si notre hypothèse est exacte, elle peut être vérifiée d'une façon indirecte par une prophylaxie basée sur la destruction des acariens, demodex ou autres parasites sédentaires, que nous supposons capables de transporter le virus et de réaliser l'inoculation au niveau de l'insertion des glandes sébacées sur le follicule pileux.

Par des lavages au xylol ou au pétrole, répétés tous les 15 jours ou tous les mois, chez les lépreux, par le lavage de la face, du nez, des oreilles, lieux habituellement habités par les demodex, par la désinfection des vêtements et des objets de literie, faite une fois pour toutes, on doit pouvoir diminuer beaucoup, sinon détruire complètement les acariens, et limiter aussi les chances de contagion lépreuse.

Cette prophylaxie peut être appliquée aussi sur les personnes de la famille exposées à la contagion, et le xylol peut être conseillé pour la toilette de la face, du nez, des oreilles, des mains : le xylol, par expérience personnelle, n'a aucune action irritante sur la peau et pourrait être employé sans danger presque journellement; il a une action destructive très énergique sur les acariens et sur les insectes d'une façon générale. Il peut avantageusement remplacer les eaux de toilette à base d'alcool, jusqu'ici surtout employées pour le visage ou le cuir chevelu. Son action microbicide n'est pas négligeable.

Une telle prophylaxie qui paraît rationnelle ne comporte aucun danger; elle peut être conseillée et expérimentée non pas seulement dans les léproseries, mais surtout dans les foyers, dans les familles où la cohabitation d'un lépreux peut être une source de contamination; elle sera d'ailleurs excellente pour tous les ecto-parasites sédentaires de la peau humaine.

EXPLICATION DE LA PLANCHE VIII

Fig. 1. — Coupe parallèle à la surface d'un léprome du nez : les orifices de follicules plus ou moins dilatés sont visibles.

Toute la figure est teintée en rouge par les amas de bacilles lépreux colorés.

Fig. 2. — Un follicule en coupe transversale. Acariens et bacilles dans le follicule : amas bacillaires dans les cellules lépreuses.

Fig. 3. — Coupe longitudinale et perpendiculaire à la surface de la moitié du léprome. En a, b, c, follicules et glandes sébacées avec acariens.

Fig. 4. — Un follicule avec sa glande effondrée, acariens et bacilles lépreux dans la cavité.

Sceaux — Imp. Charatre